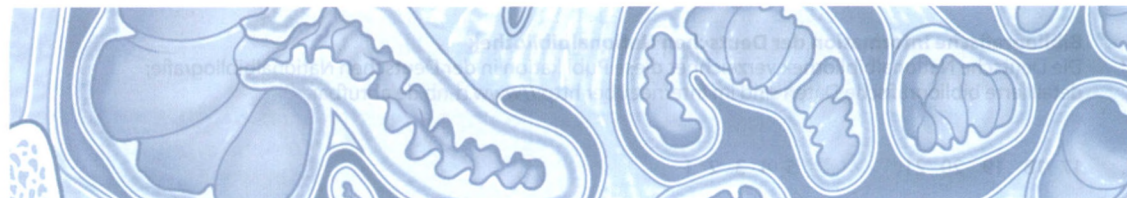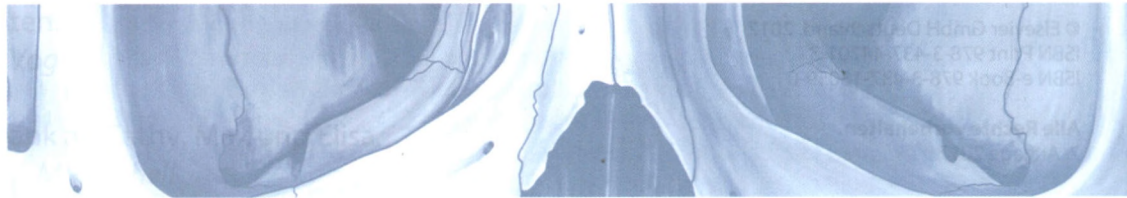


GRAY'S

ATLAS

DER ANATOMIE

2. AUFLAGE



Richard L. Drake A. Wayne Vogl Adam W. M. Mitchell

Richard M. Tibbitts Paul E. Richardson

Deutsche Bearbeitung von: Prof. Dr. Lars Bräuer, Erlangen

ELSEVIER

1 DER KÖRPER

Anatomische Lage, Begriffe und Ebenen	2
Bildgebende Darstellung der anatomischen Ebenen	3
Oberflächenanatomie: Ansicht von ventral	4
Oberflächenanatomie: Ansicht von dorsal	5
Skelett: Ansicht von ventral	6
Skelett: Ansicht von dorsal	7
Skelettmuskeln: Ansicht von ventral	8
Skelettmuskeln: Ansicht von dorsal	9
Gefäßsystem: Arterien	10
Gefäßsystem: Venen	11
Lymphsystem	12
Nervensystem	13
Sympathisches Nervensystem	14
Parasympathisches Nervensystem	15
Dermatome	16
Hautnerven	17

2 RÜCKEN

Oberflächenanatomie	20
Wirbelsäule	21
Einteilung der Wirbel	22
Halswirbel	23
Brustwirbel	26
Lendenwirbel	28
Kreuzbein	31
Zwischenwirbelscheiben und Foramina intervertebralia	32
Bandscheibenvorfall	33
Gelenke und Bänder	35
Rückenmuskulatur: Oberflächenanatomie	36
Rückenmuskulatur (oberflächliche Schicht)	37
Rückenmuskulatur (mittlere Schicht)	39
Rückenmuskulatur (tiefe Schicht)	40
Rückenmuskulatur: Transversalschnitt	42
Hinterhauptsregion	43
Spinalnerven	44
Rückenmark	45
Rückenmark: Gefäßversorgung	46
Rückenmark: venöser Abfluss	47
Hirnhäute	48

Rückenmark: Bildgebung	50
Transversalschnitt: Thorax (Brustkorb)	52
Dermatome und Hautnerven	53
Tabellen	i – vi

3 THORAX

Oberflächenanatomie der ventralen Rumpfwand	56
Knöcherner Thorax (Brustkorb)	57
Rippen	59
Rippen- und Wirbelgelenke	60
Brust	62
Brustkorb	64
Muskeln der Thoraxwand	66
Zwerchfell	67
Arterien der Thoraxwand	68
Venen der Thoraxwand	69
Nerven der Thoraxwand	70
Lymphgefäße der Thoraxwand	71
Interkostalnerven und -arterien	72
Pleurahöhlen und Mediastinum	73
Pleura parietalis (Rippenfell)	74
Oberflächenprojektion der Pleura	75
Rechte Lunge	76
Linke Lunge	77
Oberflächenprojektion der Lungenlappen	78
Lungenlappen: Bildgebung	79
Bronchialbaum	80
Bronchopulmonale Segmente	81
Lungengefäße und -plexus	82
Lungengefäße: Bildgebung	83
Mediastinum	85
Perikard (Herzbeutel)	86
Schichten und Umschlagstellen des Perikards	87
Herz: ventrale Oberfläche	88
Herz: Basis und Facies diaphragmatica	89
Rechtes Atrium	90
Rechter Ventrikel	91
Linkes Atrium	92
Linker Ventrikel	93
Aortenklappe und Herzskelett	94
Herz: Kammern und Klappen	95
Herzkranzgefäße	96
Koronararterien (Versorgungstypen und Varianten)	97
Erregungsleitungssystem	99
Auskultationspunkte und Herztöne	100

Innervation des Herzens	101	Milz	149
Oberes Mediastinum: Thymus	102	Arterielle Versorgung von Magen und Milz	150
Oberes Mediastinum: Arterien und Venen	103	Duodenum (Zwölffingerdarm)	152
Oberes Mediastinum: Arterien und Nerven	104	Dünndarm	154
Oberes Mediastinum: Bildgebung	105	Dickdarm	156
Oberes Mediastinum: Venen und Trachea	106	Ileozäkaler Übergang	158
Mediastinum: Bildgebung	107	Gastrointestinaltrakt: Bildgebung	159
Mediastinum: Ansicht von rechts	108	Mesenterialarterien	160
Mediastinum: Bildgebung – Ansicht von rechts	109	Leber	162
Mediastinum: Ansicht von links	110	Gefäße der Leber	164
Mediastinum: Bildgebung – Ansicht von links	111	Lebersegmente	165
Hinteres Mediastinum	112	Pankreas und Gallenblase	166
Mediastinum: Bildgebung	114	Gefäßversorgung von Pankreas und Duodenum	169
Transversalschnitt in Höhe TVIII	118	Venöser Abfluss der Abdominalorgane	170
Dermatome und Hautnerven	119	Portokavale Anastomosen	172
Viszeral-efferente (motorische) Innervation		Hintere Bauchwand	173
des Herzens	120	Gefäße der hinteren Bauchwand	174
Viszerale Afferenzen	121	Zwerchfell	175
Tabellen	vii – x	Nieren	176
		Makroskopie der Nieren	178
		Nieren: Bildgebung	179
		Gefäßversorgung der Niere	180
		Äste der Aorta abdominalis	182
		V. cava inferior	183
		Aorta abdominalis und V. cava inferior:	
		Bildgebung	184
		Plexus lumbalis	186
		Plexus lumbalis: Innervation der Haut	187
		Lymphgefäße	188
		Innervation des Abdomens	189
		Eingeweidenerven	190
		Viszeral-efferente (motorische) Innervation	191
		Viszeral-afferente (sensible) Innervation und	
		ausstrahlender Schmerz	192
		Viszeral-afferente (sensible) Innervation von Niere	
		und Ureter	194
		Tabellen	vi – xiv

4 ABDOMEN

Oberflächenanatomie	124
Quadranten und Regionen	125
Bauchwand	126
Muskulatur	128
Muskulatur: Rektusscheide	131
Gefäße der Bauchwand	132
Arterien und Lymphabfluss der Bauchwand	133
Nerven der Bauchwand	134
Dermatome und Hautnerven	135
Leistenregion	136
Leistenkanal	138
Leistenhernien	140
Vordere Bauchwand	141
Omentum majus	142
Abdominalorgane	143
Peritonealhöhle	144
Sagittalschnitt	145
Koronarschnitt	146
Arterielle Versorgung der Abdominalorgane	147
Magen	148

5 BECKEN UND PERINEUM

Oberflächenanatomie und Beckenknochen	
des Mannes	198
Oberflächenanatomie und Beckenknochen	
der Frau	200

Beckengürtel	202	N. pudendus	251
Beckengürtel: Bildgebung	203	Gefäßversorgung des Perineums	252
Lumbosakralgelenk	204	Innervation des Perineums	253
Iliosakralgelenk	205	Lymphgefäße von Becken und Perineum	
Beckeneingang und -ausgang	206	des Mannes	254
Orientierung von Beckengürtel und -rand	207	Lymphgefäße von Becken und Perineum der Frau	255
Beckenorgane und Perineum des Mannes	208	Lymphgefäße der Beckenhöhle	256
Beckenorgane und Perineum des Mannes:		Dermatome des männlichen und weiblichen	
Bildgebung	209	Perineums	257
Beckenorgane und Perineum der Frau	210	Innervation der männlichen Geschlechtsorgane	258
Beckenorgane und Perineum der Frau: Bildgebung	211	Innervation der weiblichen Geschlechtsorgane	259
Seitenwand der Beckenhöhle	212	Innervation der Harnblase	260
Beckenboden	213	Männliche Beckenhöhle: Bildgebung	261
Rektum und Harnblase in situ (Mann)	216	Weibliche Beckenhöhle: Bildgebung	264
Rektum	217	Tabellen	xv – xx
Harnblase des Mannes	218		
Harnblase der Frau	219		
Männliche Geschlechtsorgane	220		
Prostata	221	6 UNTERE EXTREMITÄT	
Prostata und Bläschendrüse	223	Oberflächenanatomie	272
Scrotum (Hodensack)	224	Knochen der unteren Extremität	273
Hoden	225	Beckenknochen und Kreuzbein	274
Penis	226	Gelenke des Beckens	275
Weibliche Geschlechtsorgane	227	Proximales Femur	276
Uterus und Eierstöcke	228	Hüftgelenk	277
Uterus	229	Hüftgelenk: Struktur und arterielle Versorgung	279
Uterus: Bildgebung	230	Glutealregion: Muskelansätze und	
Beckenfaszie	231	oberflächliche Muskeln	280
Arterien des Beckens	232	Glutealregion: oberflächliche und tiefe Muskeln	281
Venen des Beckens	233	Glutealregion: Arterien und Nerven	282
Gefäßversorgung der Beckenorgane	234	Distales Femur und proximales Ende von Tibia	
Gefäßversorgung des Uterus	235	und Fibula	284
Venöser Abfluss von Prostata und des Penis	236	Oberschenkel: Muskelansätze	285
Venöser Abfluss des Rektums	237	Oberschenkel: ventrale oberflächliche Muskeln	286
Plexus sacralis und coccygeus	238	Oberschenkel: dorsale oberflächliche Muskeln	287
Plexus pelvicus	239	Oberschenkel: ventrale Muskelkompartimente	288
Plexus hypogastricus	240	Oberschenkel: mediale Muskelkompartimente	289
Oberflächenanatomie des Perineums (Mann)	241	Trigonum femorale	290
Oberflächenanatomie des Perineums (Frau)	242	Ventraler Oberschenkel: Arterien und Nerven	291
Oberflächenanatomie des Perineums	243	Ventraler Oberschenkel: Arterien	292
Grenzen des Perineums	244	Oberschenkel: dorsale Muskelkompartimente	293
M. transversus perinei profundus und		Dorsaler Oberschenkel: Arterien und Nerven	294
Membrana perinei	245	Oberschenkel: Transversalschnitt	296
Muskeln und Schwellkörpergewebe des Mannes	246	Kniegelenk	298
Schwellkörpergewebe des Mannes: Bildgebung	247	Bänder des Kniegelenks	300
Muskeln und Schwellkörpergewebe der Frau	248	Menisken und Kreuzbänder	302
Schwellkörpergewebe der Frau: Bildgebung	249	Kniegelenk: Bursen und Gelenkkapsel	306
A. und V. pudenda interna	250	Kniegelenk: Muskeln, Kapsel und Arterien	307
		Fossa poplitea	308
		Tibia und Fibula	309

Knochen des Fußes	310	Muskelansätze	358
Knochen und Gelenke des Fußes	313	Brustregion	360
Talus und Calcaneus	314	Tiefe Brustregion	361
Oberes Sprunggelenk	315	Begrenzung der Axilla	362
Bänder des Sprunggelenks	316	Muskeln der Rotatorenmanschette	364
Unterschenkel: Muskelansätze	319	Tiefe Gefäße und Nerven der Schulter	366
Dorsaler Unterschenkel: oberflächliche Muskeln	320	A. axillaris	367
Dorsales Kompartiment: tiefe Muskeln	321	A. brachialis	368
Dorsaler Unterschenkel: Arterien und Nerven	322	Plexus brachialis	369
Laterales Kompartiment: Muskeln	323	Fasciculus medialis und lateralis	370
Ventraler Unterschenkel: oberflächliche Muskeln	324	Fasciculus posterior	371
Ventrales Kompartiment: Muskeln	325	Distaler Humerus und proximales Ende von	
Ventraler Unterschenkel: Arterien und Nerven	326	Radius und Ulna	372
Unterschenkel: Hautnerven	327	Muskelansätze	373
Unterschenkel: Transversalschnitte	328	Ventrales Kompartiment: Muskeln	374
Fuß: Muskelansätze	330	Ventrales Kompartiment: Arterien und Nerven	376
Fuß: Bänder	331	Armvenen	377
Fußbrücken	333	Dorsales Kompartiment: Muskeln	378
Fußbrücken: Arterien und Nerven	334	Dorsales Kompartiment: Arterien und Nerven	380
Plantaraponeurose	336	Lymphgefäße der oberen Extremität	381
Fußsohle: erste Muskelschicht	337	Obere Extremität: Transversalschnitte	382
Fußsohle: zweite Muskelschicht	338	Ventrale obere Extremität: Hautnerven	384
Fußsohle: dritte Muskelschicht	339	Dorsale obere Extremität: Hautnerven	385
Fußsohle: vierte Muskelschicht	340	Ellenbogengelenk	386
Fußsohle: Arterien und Nerven	341	Ellenbogengelenk: Kapsel und Bänder	388
Dorsalaponeurose und Tarsaltunnel	343	Fossa cubitalis	390
Untere Extremität: oberflächliche Venen	344	Radius und Ulna	391
Untere Extremität: Lymphgefäße	345	Hand- und Handwurzelknochen	392
Ventrale untere Extremität: Hautnerven und		Hand und Handgelenk: Bildgebung	393
Dermatome	346	Knochen der Hand	394
Dorsale untere Extremität: Hautnerven und		Hand: Gelenke und Bänder	395
Dermatome	347	Unterarm: Muskelansätze	396
Tabellen	xxi – xxxiv	Ventraler Unterarm: Muskeln	397
		Ventraler Unterarm: Arterien und Nerven	400
		Dorsaler Unterarm: Muskeln	401
		Dorsaler Unterarm: Arterien und Nerven	403
		Unterarm: Transversalschnitte	404
		Karpaltunnel	406
		Hand: Muskelansätze	408
		Handfläche: oberflächliche Schicht	409
		Hand: Sehnenscheiden	410
		Mm. lumbricales	411
		Intrinsische Handmuskeln	412
		Handfläche: Arterien und Nerven	414
		Arterien der Hand	416
		Handinnervation: N. medianus und N. ulnaris	417
		Handrücken	418
		Dorsalaponeurosen	419
7 OBERE EXTREMITÄT			
Oberflächenanatomie	350		
Knochen der oberen Extremität	351		
Knöcherne Anteile der Schulter	352		
Scapula (Schulterblatt)	353		
Clavicula: Gelenke und Bänder	354		
Proximaler Humerus	355		
Schultergelenk	356		

<i>Handrücken: Arterien</i>	420	<i>Muskeln des Augenbulbus</i>	464
<i>Handrücken: Nerven</i>	421	<i>Innervation von Orbita und Augenbulbus</i>	465
<i>Tabatière</i>	422	<i>Augenbewegungen</i>	466
<i>Unterarm: oberflächliche Venen und Lymphgefäße</i>	423	<i>Gefäßversorgung der Orbita</i>	467
<i>Hautnerven des ventralen Unterarms</i>	424	<i>Augenbulbus</i>	468
<i>Hautnerven der dorsalen oberen Extremität</i>	425	<i>Auge: Bildgebung</i>	469
<i>Tabellen</i>	xxxv – xlviii	<i>Ohr: Oberflächenanatomie und sensible Innervation</i>	472
		<i>Ohr</i>	473
		<i>Mittelohr</i>	474
		<i>Innenohr</i>	476
		<i>Ohr: Bildgebung</i>	477
		<i>Fossae temporalis und infratemporalis</i>	478
		<i>Knochen der Fossae temporalis und infratemporalis</i>	479
		<i>Fossae temporalis und infratemporalis</i>	480
		<i>Kiefergelenk</i>	482
		<i>Mandibulärer Anteil des N. trigeminus [V]</i>	483
		<i>Parasympathische Innervation</i>	484
		<i>Gefäßversorgung der Fossae temporalis und infratemporalis</i>	485
		<i>Fossa pterygopalatina</i>	486
		<i>Hals: Oberflächenrelief</i>	488
		<i>Hals: Knochen</i>	489
		<i>Hals: Kompartimente und Faszien</i>	490
		<i>Oberflächliche Venen des Halses</i>	491
		<i>Halsmuskeln</i>	492
		<i>Halsnerven</i>	494
		<i>Hals: Hirnnerven</i>	495
		<i>Plexus cervicalis und Truncus sympathicus</i>	496
		<i>Hals: Arterien</i>	498
		<i>Halsbasis: Arterien</i>	500
		<i>Halslymphgefäße</i>	502
		<i>Pharynx</i>	504
		<i>Muskulatur des Pharynx</i>	506
		<i>Innervation des Pharynx</i>	508
		<i>Gefäßversorgung des Pharynx</i>	509
		<i>Larynx (Kehlkopf)</i>	510
		<i>Cavitas laryngis</i>	512
		<i>Muskulatur des Larynx</i>	513
		<i>Innervation des Larynx</i>	514
		<i>Schilddrüse</i>	515
		<i>Gefäßversorgung der Schilddrüse</i>	516
		<i>Nase und Nasennebenhöhlen</i>	518
		<i>Nasenhöhlen und -nebenhöhlen: Knochen</i>	519
		<i>Nasenhöhlen: Schleimhautauskleidung</i>	520
		<i>Gefäßversorgung und Innervation der Nasenhöhlen</i>	521
		<i>Sinus: Bildgebung</i>	522
		<i>Mundhöhle: Knochen</i>	524
		<i>Zähne</i>	525

8 KOPF UND HALS

<i>Oberflächenanatomie und Knochen</i>	428
<i>Schädelknochen</i>	429
<i>Schädel: Ansicht von rostral</i>	430
<i>Schädel: Ansicht von temporal</i>	432
<i>Schädel: Ansicht von okzipital</i>	434
<i>Schädel: Ansicht von okzipital und Schädeldach</i>	435
<i>Schädel: Ansicht von unten</i>	436
<i>Schädelhöhle</i>	437
<i>Os ethmoidale, Os lacrimale, Concha nasalis inferior und Vomer</i>	438
<i>Maxilla und Os palatinum</i>	439
<i>Schädel: Muskelansätze</i>	440
<i>Kopfschwarte und Hirnhäute</i>	442
<i>Durasepten</i>	443
<i>Dura mater: Arterien und Nerven</i>	444
<i>Sinus durae matris</i>	445
<i>Gehirn</i>	446
<i>Gehirn: Bildgebung</i>	448
<i>Hirnnerven</i>	450
<i>Gehirn: arterielle Versorgung</i>	452
<i>Versorgungsgebiet des N. trigeminus [V] in der Haut</i>	455
<i>Gesichtsmuskeln</i>	456
<i>Gefäßversorgung, N. facialis [VII] und Lymphgefäße</i>	458
<i>Tiefe Arterien und Venen der Parotisregion</i>	459
<i>Knochen der Orbita</i>	460
<i>Schnitt durch die Orbita und Strukturen des Augenlids</i>	461
<i>Augenlider und Tränenapparat</i>	462
<i>Innervation der Tränendrüse</i>	463

Zähne: <i>Bildgebung</i>	526	Gaumen	534
Zähne: <i>anatomischer Aufbau</i>	527	Innervation der Mundhöhle	535
Zähne: <i>Gefäßversorgung und Innervation</i>	528	Hirnnerven	536
Innervation von Zähnen und Zahnfleisch	529	Viszeral-efferente (motorische) Leitungsbahnen	
Mundhöhle: <i>Muskeln und Speicheldrüsen</i>	530	des Kopfes	538
Zunge: <i>Gefäße und Nerven</i>	531	Tabellen	xlix – lxx
Zunge	532		
Harter und weicher Gaumen	533	Register	541

INH

...

...

...

...

...

...

...

...

...

...

...

...

...

...

...

...

...

...